



**МИНИСТЕРСТВО
ЗДРАВООХРАНЕНИЯ
РОССИЙСКОЙ ФЕДЕРАЦИИ**

Клинические рекомендации

Миома матки

МКБ 10:D25, D26, O34.1

Год утверждения (частота пересмотра):**2020**

ID:KP257/1

URL

Профессиональные ассоциации

- **ООО «Российское общество акушеров-гинекологов» (РОАГ)**

Одобрено Научно-практическим Советом Минздрава РФ

Оглавление

- **Ключевые слова**
- **Список сокращений**
- **Термины и определения**
- **1. Краткая информация**
- **2. Диагностика**
- **3. Лечение**
- **4. Реабилитация**
- **5. Профилактика**
- **6. Дополнительная информация, влияющая на течение и исход заболевания**
- **Критерии оценки качества медицинской помощи**
- **Список литературы**
- **Приложение А1. Состав рабочей группы**
- **Приложение А2. Методология разработки клинических рекомендаций**
- **Приложение А3. Связанные документы**
- **Приложение Б. Алгоритмы ведения пациента**
- **Приложение В. Информация для пациентов**
- **Приложение Г.**

Ключевые слова

Список сокращений

аГн-РГ — агонисты гонадотропин-рилизинг гормона

АМК – аномальное маточное кровотечение

ЛНГ-ВМС – левоноргестрел-высвобождающая внутриматочная система

МГТ — менопаузальная гормональная терапия

МКБ 10 — Международная классификация болезней десятого пересмотра

МРТ — магнитно-резонансная томография

НПВС — нестероидные противовоспалительные препараты

УЗИ — ультразвуковое исследование

ФУЗ – абляция – фокусированная ультразвуковая абляция

ЭМА — эмболизация маточных артерий

MRgFUS— абляция ультразвуком под контролем магнитно-резонансной томографии (ФУЗ-абляция)

Термины и определения

Миома матки – доброкачественная моноклональная опухоль, происходящая из гладкомышечных клеток шейки или тела матки [1], [2], [3], [4].

1. Краткая информация

1.1 Определение заболевания или состояния (группы заболеваний или состояний)

Миома матки – доброкачественная моноклональная опухоль, происходящая из гладкомышечных клеток шейки или тела матки [1], [2], [3], [4].

1.2 Этиология и патогенез заболевания или состояния (группы заболеваний или состояний)

Эстрогены и прогестерон традиционно рассматривают как стимуляторы роста лейомиомы, что подтверждает значительно большая экспрессия в них рецепторов эстрогенов, эстрогенрегулируемых генов и еще в большей степени - экспрессия рецепторов прогестерона (изоформ А и В), по сравнению с миометрием и эндометрием [5].

Генетическая природа данного заболевания подтверждается наличием «семейных форм» миомы матки у 5-10 % женщин, при этом доказано, что миома матки является моноклональной опухолью, т.е. рост ее происходит из одной первичной мутантной клетки, которая приобретает способность нерегулируемого роста. Наиболее существенный вклад в патогенез миомы матки вносят хромосомные перестройки, ассоциированные с увеличением экспрессии гена HMGA2 [6], [7], а также соматические мутации гена в экзоне 2 гена MED 12, кодирующего РНК полимеразу 2 [8], [9].

Существенный вклад в патогенез миомы матки вносит и процесс образования новых сосудов из уже существующих – неоангиогенез [1], [10], [11].

В процессе развития миомы матки ключевую роль играют также и ростовые факторы. Основными факторами роста, участвующими в патогенезе миомы матки, являются инсулиноподобные факторы роста (IGF), сосудисто-эндотелиальный фактор роста (VEGF), фактор, индуцируемый при гипоксии (HIF), фактор роста фибробластов, тромбоцитарный фактор роста, ангиогенин,

эпидермальный фактор роста, оксид азота, интерлейкин-8, матриксные металлопротеиназы (MMPs). Все эти факторы образуют сложную систему взаимодействия и каскады активации, которые имеют ключевую роль в молекулярном патогенезе лейомиомы [10], [11], [12], [13].

К факторам риска, связанным с развитием миомы матки, относят раннее менархе, отсутствие родов в анамнезе, поздний репродуктивный возраст, ожирение, прием тамоксифена, высокий паритет, менопауза, курение, прием КОК, воспалительные процессы [10], [11], [13], [14], [15].

1.3 Эпидемиология заболевания или состояния (группы заболеваний или состояний)

Миома матки - наиболее распространенная доброкачественная опухоль женской репродуктивной системы. Частота заболевания среди женщин репродуктивного возраста достигает 70% [11], [16], [17], [18], [19], [20]. Средний возраст выявления миомы матки 32-34 года, а пик заболеваемости приходится к началу менопаузы [20]. В настоящее время отмечается рост частоты встречаемости миомы матки у молодых женщин до 30 лет, не реализовавших репродуктивную функцию [11], [18].

У большей части женщин заболевание протекает бессимптомно, что затрудняет оценку истинной распространенности. У 25% пациенток репродуктивного возраста имеются клинические проявления, которые требуют лечения. При первичном и вторичном бесплодии миому матки обнаруживают в 23,5% случаев [11], [16], [21]. В ряде случаев миома матки не препятствует наступлению беременности и развитию плода, однако повышает частоту осложнений беременности и родов [22].

1.4 Особенности кодирования заболевания или состояния (группы заболеваний или состояний) по Международной статистической классификации болезней и проблем, связанных со здоровьем

Лейомиома матки (D25):

D25.0 – Подслизистая лейомиома матки;

D25.1 – Интрамуральная лейомиома;

D25.2 – Субсерозная лейомиома;

D25.9 – Лейомиома неуточненная.

Другие доброкачественные новообразования матки (D26):

D26.0 – Доброкачественное новообразование шейки матки;

D26.1 – Доброкачественное новообразование тела матки;

D26.7 – Доброкачественное новообразование других частей матки;

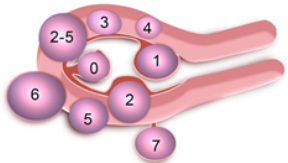
D26.9 – Доброкачественное новообразование матки неуточненной части.

Медицинская помощь матери при установленной или предполагаемой аномалии органов таза (O34):

O34.1 – Опухоль тела матки, требующая предоставления медицинской помощи матери.

1.5 Классификация заболевания или состояния (группы заболеваний или состояний)

- Классификация миомы матки Международной федерации гинекологии и акушерства (The International Federation of Gynecology and Obstetrics, FIGO), 2011, 2018 [23], [24]:

 <p>Leiomyoma subclassification system</p>	Субмукозная миома	0	Узел в полости на «ножке»
		1	< 50% интрамуральный компонент
		2	≥ интрамуральный компонент
	Другие	3	Контактирует с эндометрием, 100% интрамуральный узел
		4	Интрамуральная
		5	Субсерозная интрамуральная ≥50%
		6	Субсерозная интрамуральная <50%
		7	Субсерозная на «ножке»
		8	Другая

	Гибридная (контактирует с эндометрием и серозной оболочкой)	2-5	Субмукозная субсерозная, или
--	---	-----	------------------------------------

1.6 Клиническая картина заболевания или состояния (группы заболеваний или состояний)

См. раздел «Жалобы и анамнез».

2. Диагностика

Диагноз миомы матки устанавливается на основании жалоб, анамнестических данных, физикального обследования, данных ультразвукового исследования и МРТ (по показаниям) органов малого таза [3], [4], [25].

2.1 Жалобы и анамнез

Течение миомы матки может быть бессимптомным и симптомным. Симптомы заболевания: аномальные маточные кровотечения, боли внизу живота различного характера и интенсивности, болезненные и обильные менструации, бесплодие при отсутствии других причин, невынашивание беременности, нарушение функции смежных органов (дизурические расстройства, запоры), диспареуния и др. [3], [4].

2.2 Физикальное обследование

- Рекомендовано проведение визуального осмотра наружных половых органов, осмотра шейки матки в зеркалах и бимануального влагалищного исследования всем пациенткам для установления диагноза [3], [19], [26].

Уровень убедительности рекомендаций С (уровень достоверности доказательств – 5).

Комментарии: Бимануальное влагалищное исследование включает определение размеров матки, подвижности, болезненности и взаимоотношение с другими тазовыми органами; выявление миоматозных узлов, а также их локализацию. Размеры матки измеряются в неделях (в соответствии с беременностью) [19].

При шеечно-перешеечной локализация миоматозного узла шейка матки сглажена, расположена асимметрично, смещена к противоположной локализации узла стенке таза.

2.3 Лабораторные диагностические исследования

- Рекомендовано всем пациенткам с миомой матки проведение контроля лабораторных данных с целью выявления осложнений, предоперационного обследования и определения тактики консервативного лечения [7], [19].

Уровень убедительности рекомендаций С (уровень достоверности доказательств – 5).

Комментарии: Исследование общего анализа крови, биохимического анализа крови, гемостазиограммы проводится с целью выявления осложнений (анемия, нарушение кровообращения в узле и др.), предоперационного обследования и определения тактики консервативного лечения [19][1].

2.4 Инструментальные диагностические исследования

- Рекомендовано ультразвуковое исследование органов малого таза (УЗИ) в качестве основного метода скрининга и первичной диагностики миомы матки [27], [28], [29], [30], [31], [32], [33].

Уровень убедительности рекомендаций В (уровень достоверности доказательств – 2).

Комментарии: УЗИ органов малого таза (с помощью трансабдоминального и трансвагинального датчиков) является методом первичного скрининга при миоме матки, динамического наблюдения за развитием заболевания, оценки эффективности различных видов (консервативное и/или хирургическое) лечебного воздействия. Метод предоставляет возможность топической диагностики миоматозных узлов, их структуры, гемодинамики и, соответственно, выраженности пролиферативных процессов, дифференциальной диагностики (аденомиоз, саркома и др.), выявления вторичных изменений в узлах в результате нарушения кровообращения (некроз, отек, гиалиноз) [29], [30]. Современные 3/4-D-технологии позволяют получить дополнительную информацию о локализации узлов миомы, что особенно важно при их центрипетальном росте и субмукозном расположении. Цветовое доплеровское картирование используют для оценки

структуры миоматозного узла [27], [31]. В ряде случаев возможно применение эхогистерографии и гистеросальпингографии [23].

- Рекомендовано использовать магнитно-резонансную томографию органов малого таза (МРТ) у пациенток с сочетанной патологией, с большими размерами опухоли, при наличии сдавления смежных органов у пациенток, планирующих реализацию репродуктивной функции для дифференциальной диагностики с аденомиозом, выбора объема и доступа при планировании реконструктивно-пластических операций [4], [25], [30], [33].

Уровень убедительности рекомендаций С (уровень достоверности доказательств – 5).

Комментарии: В 40% случаев миома матки сочетается с аденомиозом [30], [33].

- Рекомендовано проведение гистероскопии пациенткам при подозрении на межмышечно-подслизистую и подслизистую локализацию миоматозных узлов, для исключения внутриматочной патологии; а также для выбора доступа оперативного лечения (гистероскопическая миомэктомия) [34].

Уровень убедительности рекомендаций С (уровень достоверности доказательств – 5).

2.5 Иные диагностические исследования

- Рекомендовано проводить дифференциальную диагностику миомы матки с аденомиозом, саркомой матки, беременностью и др. у пациенток с отмеченным ростом миоматозных узлов, АМК [30], [34], [35].

Уровень убедительности рекомендаций С (уровень достоверности доказательств – 5).

- Рекомендовано проведение патологоанатомического исследования удаленного макропрепарата для верификации диагноза [36].

Уровень убедительности рекомендаций С (уровень достоверности доказательств – 5).

[1] Приказ Министерства здравоохранения РФ от 1 ноября 2012 г. N 572н «Об утверждении Порядка оказания медицинской помощи по профилю «акушерство и гинекология (за исключением использования вспомогательных репродуктивных технологий)» (с изменениями и дополнениями)

3. Лечение

3.1 Консервативное лечение

- Рекомендовано динамическое наблюдение за бессимптомной миомой матки небольших размеров (отсутствие АМК, болевого синдрома, роста миоматозных узлов, при размерах матки до 12 недель, при отсутствии миоматозных узлов субмукозной локализации) [3], [34], [35].

Уровень убедительности рекомендаций С (уровень достоверности доказательств – 5).

Комментарии: При бессимптомном течении заболевания в случае небольших размеров матки медикаментозное и\или хирургическое лечение не показано.

- Рекомендовано проведение медикаментозной терапии у пациенток с миомой матки для купирования симптомов (АМК, болевой синдром) и сопутствующими гинекологическими заболеваниями [34], [35], [37].

Уровень убедительности рекомендаций С (уровень достоверности доказательств – 5).

Комментарии: При выборе варианта медикаментозной терапии следует оценивать не только его эффективность, но и безопасность, переносимость, а также принимать во внимание экономическую рентабельность лечения. Проводимую медикаментозную терапию необходимо оценивать каждые 3 месяца и при ее неэффективности следует назначать другие препараты. Следует помнить, что единственная цель медикаментозного лечения – облегчение или ликвидация симптомов, связанных с миомой матки, регресс миоматозных узлов [38].

- Рекомендовано применять транексамовую кислоту** у пациенток с миомой матки и АМК для уменьшения объема кровопотери [39], [40], [41].

Уровень убедительности рекомендаций В (уровень достоверности доказательств – 2).

Комментарии: Оптимальная суточная доза транексамовой кислоты** составляет 3,9 – 4,0г, длительность приема до 5 дней. Частота побочных эффектов при приеме препарата минимальна, и они в основном проявляются легкой тошнотой, головной болью, заложенностью носа и болью в спине. Транексамовая кислота** способствует снижению менструальной кровопотери на 40%.

- Рекомендовано использование нестероидных противовоспалительных препаратов (НПВС) у пациенток с миомой матки при дисменорее и АМК для снижения болевого синдрома и объема кровопотери [36].

Уровень убедительности рекомендаций С (уровень достоверности доказательств – 5).

Комментарии: НПВС снижают активность ЦОГ-2 (экспрессия которой значительно выше в миоме матки по сравнению с нормальным миометрием) и уровень простагландинов, что позволяет уменьшить выраженность болевого синдрома и объем кровопотери [3], [42].

- Рекомендовано использование прогестагенов (по анатомо-терапевтической-химической классификации лекарственных средств (АТХ) - Прогестагены) у пациенток с миомой матки для лечения АМК [43], [44].

Уровень убедительности рекомендаций В (уровень достоверности доказательств – 2).

Комментарии: Рекомендовано проведение терапии прогестагенами преимущественно в непрерывном режиме для обеспечения атрофии железистого эпителия и децидуализации стромального компонента. Перорально назначаемые прогестагены уменьшают соответствующие симптомы заболевания, их эффективность зависит от режима назначения. При циклическом режиме (с 14-го по 26-й день цикла) эффективность составляет 0-20%, при 21-дневном режиме (с 5-го по 26-й день цикла) – 30-50%.

Прогестагены не оказывают влияния на стабилизацию или уменьшение роста миоматозных узлов, однако они могут быть использованы в качестве лекарственных средств для уменьшения объема АМК, а также для профилактики

гиперпластических процессов эндометрия, сопряженных с миомой матки [44], [45]. Нецелесообразно терапия прогестагенами при наличии субмукозной миомы матки [16].

- Рекомендовано использование в качестве альтернативного лечения #левоноргестрела в форме внутриматочной терапевтической системы (по АТХ – Пластиковые спирали с гестагенами), у пациенток с миомой матки и АМК для уменьшения объема кровопотери [44], [46].

Уровень убедительности рекомендаций А (уровень достоверности доказательств – 1).

Комментарии: Применение ЛНГ-ВМС противопоказано в случаях субмукозной локализации миоматозных узлов, при миоматозных узлах с центрипетальным ростом. ЛНГ-ВМС содержит 52 мг левоноргестрела, который ежедневно высвобождается в дозе 20 мкг/сут в течение первых 5 лет. ЛНГ-ВМС снижает объем кровопотери с эффективностью до 74-97%, не оказывая воздействие на величину миоматозных узлов.

- Рекомендовано использование комбинированных оральных контрацептивов (по АТХ – Прогестагены и эстрогены (фиксированные сочетания)) у пациенток с миомой матки для контрацепции, купирования симптомов [37].

Уровень убедительности рекомендаций В (уровень достоверности доказательств – 3).

Комментарии: Данная группа лекарственных препаратов эффективно снижает объем менструальной кровопотери [3], [34], [35], не оказывая влияния на рост узлов миомы [37], [47].

- Рекомендовано использование агонистов гонадотропин-рилизинг-гормона (аГн-РГ) (по АТХ – Аналоги гонадотропин-рилизинг гормона) у пациенток с миомой матки и анемией в качестве предоперационного лечения, а также для уменьшения размеров миоматозных узлов и уменьшения интраоперационной кровопотери [46], [48].

Уровень убедительности рекомендаций А (уровень достоверности доказательств – 1).

Комментарии: Аналоги гонадотропин-рилизинг гормона являются одними из эффективных лекарственных средств, влияющих на симптомы, обусловленные миомой матки, и временно воздействующих на размеры миоматозных узлов, при этом продолжительность лечения ограничена 6 месяцами в связи с побочными эффектами (гипоэстрогения, потеря минеральной плотности костной ткани). Длительность предоперационного лечения ограничивается 3 месяцами.

- Рекомендовано использование #мифепристона (по АТХ - антагонистов прогестерона) у пациенток с миомой матки и АМК [49].

Уровень убедительности рекомендаций А (уровень достоверности доказательств – 1).

Комментарии: Применение #мифепристона в дозе 2,5-5мг в течение 3-6 месяцев уменьшает объем кровопотери при миоме и улучшает качество жизни, не уменьшая значительно объем миоматозного узла [3], [49], [50], [51], [52]. В РФ зарегистрирован #мифепристон в дозе 10 мг.

3. 2 Хирургическое лечение

- Рекомендовано проведение оперативного лечения миомы матки у пациенток при наличии показаний [16], [19], [47].

Уровень убедительности рекомендаций С (уровень достоверности доказательств – 5).

Комментарии: Показаниями для оперативного вмешательства являются: 1) АМК, приводящие к анемии; 2) хроническая тазовая боль, снижающая качество жизни; 3) симптомы сдавления смежных органов (прямая кишка, мочевой пузырь, мочеточники); 4) большой размер опухоли (более 12 недель беременности); 5) быстрый рост опухоли (увеличение матки более чем на 4 недели беременности в течение 1 года); 6) рост опухоли в постменопаузе; 7) подслизистое расположение узла миомы; 8) межсвязочное и низкое (шеечное и перешеечное) расположение узлов миомы; 9) нарушение репродуктивной функции (невынашивание беременности, бесплодие при отсутствии других причин); 10) признаки нарушения кровообращения в узлах миомы матки (некроз, отек,

гиалиноз). Необходимо письменное информированное согласие пациентки на планируемый объем оперативного лечения.

- Рекомендовано проведение гистерэктомии пациенткам с миомой матки при наличии показаний к операции, при отсутствии репродуктивных планов, после получения информированного согласия пациентки [16], [19], [34], [47].

Уровень убедительности рекомендаций С (уровень достоверности доказательств – 5).

Комментарии: Единственным эффективным методом лечения миомы матки является тотальная гистерэктомия. Возможно проведение субтотальной гистерэктомии после исключения патологии шейки матки (цитологическое исследование микропрепарата шейки матки + молекулярно-биологическое исследование отделяемого из цервикального канала на вирус папилломы человека (Papilloma virus)), кольпоскопия, биопсия по показаниям), однако ее преимущества не доказаны [3], [47]. При сочетании с аденомиозом, учитывая отсутствие четкой границы поражения, надвлагалищная ампутация не рекомендуется в связи с возможным рецидивированием заболевания.

- Рекомендуется выполнять органосохраняющее оперативное лечение (миомэктомия) пациенткам при желании реализовать репродуктивную функцию [3], [53], [54], [55].

Уровень убедительности рекомендаций А (уровень достоверности доказательств – 1).

Комментарии: Хирургическое лечение выполняют в плановом порядке в I фазу менструального цикла (5-14-й день). Возможно проведение миомэктомии лапароскопическим или лапаротомным доступами [53]. При реконструктивно-пластических операциях доступ определяется в зависимости от клинической ситуации, наличие специализированной бригады хирургов и условий (наличие оборудования).

- При выполнении лапароскопической миомэктомии использование морцелляции рекомендовано в специальном контейнере с целью исключения диссеминации [56].

Уровень убедительности рекомендаций С (уровень достоверности доказательств – 5).

- Рекомендуется гистероскопическое удаление подслизистых миоматозных узлов, не превышающих 4-5 см в диаметре, у пациенток с миомой матки [19], [57], [58].

Уровень убедительности рекомендаций А (уровень достоверности доказательств – 1).

Комментарии: Гистероскопическая миомэктомия может сочетаться с аблацией и резекцией эндометрия. В случае рождающихся субмукозных узлов следует проводить миомэктомию влагалищным доступом с ревизией полости матки. Влагалищный доступ является наиболее подходящим для миом, локализуемых частично или целиком во влагалищной части шейки матки.

- Влагалищная гистерэктомия рекомендуется для хирургического лечения миомы матки (при наличии условий) и размеров матки до 12 недель [59].

Уровень убедительности рекомендаций В (уровень достоверности доказательств – 2).

Комментарии: Для использования влагалищного доступа необходим ряд условий: достаточная емкость влагалища и подвижность матки; нередко проводится в сочетании с реконструктивно-пластическими операциями при опущении, а также при стрессовом недержании мочи.

- Рекомендуется выполнять эндоваскулярную эмболизацию маточных артерий (ЭМА) у пациенток с высоким операционным риском в качестве альтернативы хирургическому лечению при отсутствии противопоказаний у пациенток, не планирующих беременность [47], [60], [61], [62].

Уровень убедительности рекомендаций А (уровень достоверности доказательств – 1).

Комментарии: Показания, условия и противопоказания определяет врач-акушер-гинеколог.

Окклюзия маточных артерий с помощью эмболизации или хирургическими методами может быть предложена для отдельных женщин с симптомной миомой, которые хотят

сохранить свою матку. Женщины, выбирающие окклюзию маточных артерий для лечения миомы должны быть консультированы относительно возможных рисков, включая вероятность того, что процедура может повлиять на фертильность и течение беременности [18]. После эмболизации маточных артерий регистрируется более низкая частота беременности, более высокая частота выкидышей и более неблагоприятные исходы беременности, чем после миомэктомии [19]. Эндоваскулярная эмболизация маточных артерий ассоциирована со снижением яичникового овариального резерва, особенно у пациенток старшего репродуктивного возраста [47], [62].

- Рекомендуется проводить абляцию фокусированным ультразвуком под контролем МРТ (MRgFUS) у пациенток с миомой матки в качестве метода органосберегающего лечения при наличии условий и отсутствии противопоказаний [47], [63], [64].

Уровень убедительности рекомендаций С (уровень достоверности доказательств – 4).

Комментарии: Показания, условия и противопоказания определяет врач-акушер-гинеколог.

4. Реабилитация

Специфической реабилитации нет. Консультация врача-физиотерапевта для определения программы реабилитации.

5. Профилактика

Специфическая профилактика миомы матки не разработана.

Организация оказания медицинской помощи

Показания для экстренной госпитализации в медицинскую организацию:

- 1) спонтанная экспульсия («рождение») подслизистого миоматозного узла;
- 2) дегенеративные изменения в опухоли вследствие нарушения кровообращения, сопровождающиеся признаками инфицирования и возникновением симптоматики «острого живота»;
- 3) АМК.

Показания для плановой госпитализации в медицинскую организацию:

1. Хирургическое лечение миомы матки (гистерэктомия, миомэктомия, ЭМА, ФУЗ-абляция);
2. Гистероскопия при подозрении на субмукозное расположение узлов.

6. Дополнительная информация, влияющая на течение и исход заболевания

6.1 Миома матки и бесплодие

- Рекомендовано при наличии бесплодия у пациенток с миомой матки проводить комплексное обследование, включающее оценку типа, характеристики, размеров и расположения миоматозных узлов, а также показатели, характеризующие состояние репродуктивной функции (трубный фактор, наличие эндокринных нарушений, мужского фактора бесплодия и др.) [16].

Уровень убедительности рекомендаций С (уровень достоверности доказательств – 5).

- Не рекомендовано проводить медикаментозную терапию как самостоятельный метод лечения миомы матки в популяции женщин с бесплодием [65].

Уровень убедительности рекомендаций С (уровень достоверности доказательств – 5).

- Рекомендовано у женщин с бесплодием и миомой матки адекватно оценить и классифицировать тип миомы, используя трансвагинальное ультразвуковое исследование, гистероскопию, гистеросонографию или магнитно-резонансную томографию [65].

Уровень убедительности рекомендаций С (уровень достоверности доказательств – 5).

- Рекомендовано проведение предоперационной оценки подслизистой миомы матки, включая определение размера и расположения миомы матки, ее отношение к полости матки, оценку степени инвазии в полость матки и толщину миометрия до серозной оболочки для определения доступа и объема оперативного лечения [65].

Уровень убедительности рекомендаций С (уровень достоверности доказательств – 5).

Комментарии: Комбинация гистероскопии и трансвагинального ультразвукового исследования или гистеросонографии являются методами выбора [65].

- Рекомендовано лечение субмукозных миом проводить хирургическим путем (гистероскопически), что увеличивает частоту наступления беременности [65].

Уровень убедительности рекомендаций С (уровень достоверности доказательств – 5).

Комментарии: При больших размерах миомы, при узлах 2 типа возможно проведение 2 этапа гистероскопии [65].

У пациенток с субмукозной миомой матки снижена частота имплантации в естественном цикле, увеличивается частота самопроизвольного прерывания беременности, чаще наблюдают плацентарную недостаточность и осложнения беременности, связанные с аномальной локализацией плаценты или ее преждевременной отслойкой. Миомэктомия при субмукозном расположении узла увеличивает вероятность наступления спонтанной беременности.

- Не рекомендуется удаление субсерозных миом при бесплодии при отсутствии специальных показаний к хирургическому лечению (перекрут ножки узла, нарушение кровообращения в узле, симптомы сдавления смежных органов, большие размеры узла, отмеченный рост узла) [65].

Уровень убедительности рекомендаций С (уровень достоверности доказательств – 5).

- Не рекомендуется проводить миомэктомию у женщин с интрамуральной миомой при гистероскопически подтвержденном интактном эндометрии при отсутствии показаний к хирургическому лечению [65].

Уровень убедительности рекомендаций С (уровень достоверности доказательств – 5).

Комментарии: Преимущества миомэктомии должны быть сопоставлены с рисками, а лечение интрамуральной миомы должно быть индивидуальным [65].

- Рекомендуется проведение миомэктомии у пациенток с интрамуральными миомами более 4 см в случае планирования программ вспомогательных репродуктивных технологий [66], [67].

Уровень убедительности рекомендаций С (уровень достоверности доказательств – 4).

- Рекомендован индивидуальный выбор доступа (лапароскопический или лапаротомный) для миомэктомии у женщин с бесплодием, исходя из количества, размеров, расположения узлов, квалификации хирурга и условий проведения оперативного лечения [65].

Уровень убедительности рекомендаций С (уровень достоверности доказательств – 5).

Комментарии: Преимуществом лапароскопического доступа, наряду с минимальной инвазивностью, является возможность ревизии органов брюшной полости, в том числе выявление сопутствующих гинекологических заболеваний – сочетание с эндометриозом, спаечным процессом и др., что позволяет расширить возможности поиска для выявления причин бесплодия и интраоперационной их коррекции (частота встречаемости сочетанных гинекологических заболеваний варьирует от 30 до 60% случаев).

- Не рекомендовано проведение женщинам, планирующим беременность, эмболизацию маточных артерий в качестве варианта лечения миомы матки [65].

Уровень убедительности рекомендаций С (уровень достоверности доказательств – 5).

6.2 Миома матки и беременность

Следует проводить ультразвуковое исследование для оценки состояния плода и органов малого таза. Показания, доступ и объем оперативного вмешательства определяется комиссионно (по решению врачебного консилиума). Оперативное лечение миомы матки при беременности проводится только по экстренным показаниям. Показаниями к оперативному лечению во время беременности являются: некроз миоматозного узла, перекрут ножки узла миомы, развитие перитонеальных

симптомов. Предпочтительным методом родоразрешения являются роды через естественные родовые пути. При родоразрешении путем операции Кесарево сечение выполнять миомэктомию целесообразно в случае наличия миоматозного узла, препятствующего извлечению плода [22], [68].

6.3 Миома матки в перименопаузе и постменопаузе

Бессимптомная миома матки небольших размеров требует динамического наблюдения с учетом возможных онкологических рисков [69], [70].

При симптомном течении заболевания предпочтительнее выбор радикального объема операции.

Миомэктомию целесообразно в перименопаузальном периоде только при нереализованной репродуктивной функции женщины и категорическом отказе пациентки от гистерэктомии [69], [68].

При единичной субмукозной миоме матки небольших размеров в постменопаузе проводится гистероскопическая миомэктомию в сочетании с аблацией и резекцией эндометрия при сочетанной патологии.

6.4 Миома матки и рак

Лейомиосаркома матки - редкая мезенхимальная опухоль, характеризующаяся цитологической атипией, высоким митотическим индексом и некрозом опухоли при патологоанатомическом исследовании. Подвержены риску лейомиосаркомы 1 из 400 женщин (0,25%), подвергшихся оперативному лечению по поводу миомы матки [38]. Это чрезвычайно агрессивное злокачественное новообразование, связанное с неблагоприятным прогнозом. Заболевание чаще всего диагностируются в перименопаузе. Предоперационная диагностика лейомиосаркомы является сложной и часто проводится только во время патологоанатомического исследования [38].

- Рекомендовано проводить дифференциальную диагностику с лейомиосаркомой матки с помощью УЗИ и\или МРТ у

пациенток с объемными образованиями матки при быстром росте миомы [71], [72].

Уровень убедительности рекомендаций С (уровень достоверности доказательств – 4).

Комментарии: Проблема заключается в том, что лейомиомы и лейомиосаркомы не могут быть надежно различены клинически или с помощью какого-либо метода визуализации до операции [38].

Кроме того, другие злокачественные опухоли матки, такие, рак шейки матки и рак эндометрия, могут быть причиной АМК у пациентки и требуют проведения дифференциальной диагностики [19].

Критерии оценки качества медицинской помощи

№	Критерии качества	Оценка выполнения
1.	Выполнено ультразвуковое исследование органов малого таза	Да/Нет
2.	Назначено лечение АМК при его наличии	Да/Нет
3.	Выполнено патологоанатомическое исследование миоматозного узла	Да/Нет
4.	Назначена медикаментозная терапия дисменореи при ее наличии	Да/Нет
5.	Выполнено адекватное хирургическое лечение в соответствии с показаниями	Да/Нет

Список литературы

- [1] Адамян Л. В. Состояние репродуктивной системы у больных доброкачественными опухолями внутренних гениталий и принципы восстановительного лечения //Москва. – 1985. Москва.
- [2] El-Balat A. et al. Modern Myoma Treatment in the Last 20 Years: A Review of the Literature //BioMed research international. – 2018. – Т. 2018.
- [3] Pérez-López F. R. et al. EMAS position statement: management of uterine fibroids //Maturitas. – 2014. – Т. 79. – №. 1. – С. 106-116.
- [4] Kubik-Huch R. A. et al. European Society of Urogenital Radiology (ESUR) guidelines: MR imaging of leiomyomas //European radiology. – 2018. – Т. 28. – №. 8. – С. 3125-3137.
- [5] Grings A. O. et al. Protein expression of estrogen receptors α and β and aromatase in myometrium and uterine leiomyoma //Gynecologic and obstetric investigation. – 2012. – Т. 73. – №. 2. – С. 113-117.
- [6] Markowski D. N. et al. HMGA2 and p14Arf: major roles in cellular senescence of fibroids and therapeutic implications //Anticancer research. – 2011. – Т. 31. – №. 3. – С. 753-761.
- [7] Ciavattini A. et al. Uterine fibroids: pathogenesis and interactions with endometrium and endomyometrial junction //Obstetrics and gynecology international. – 2013. – Т. 2013.
- [8] Mittal P. et al. MED12 gain-of-function mutation causes leiomyomas and genomic instability //The Journal of clinical investigation. – 2015. – Т. 125. – №. 8. – С. 3280-3284.
- [9] Osinovskaya N. S. et al. Frequency and spectrum of MED12 exon 2 mutations in multiple versus solitary uterine leiomyomas from Russian patients //International journal of gynecological pathology. – 2016. – Т. 35. – №. 6. – С. 509-515.
- [10] Tal R., Segars J. H. The role of angiogenic factors in fibroid pathogenesis: potential implications for future therapy //Human reproduction update. – 2013. – Т. 20. – №. 2. – С. 194-216.

- [11] Сидорова И. С. и др. Современное состояние вопроса о патогенезе, клинике, диагностике и лечении миомы матки у женщин репродуктивного возраста //Акушерство, гинекология и репродукция. – 2012. – Т. 6. – №. 4.
- [12] Ren Y. et al. Different effects of epidermal growth factor on smooth muscle cells derived from human myometrium and from leiomyoma //Fertility and sterility. – 2011. – Т. 96. – №. 4. – С. 1015-1020.
- [13] Plewka D. et al. Expression of VEGF isoforms and their receptors in uterine myomas //Ginekologia polska. – 2016. – Т. 87. – №. 3. – С. 166-177.
- [14] Baird D. D. et al. High cumulative incidence of uterine leiomyoma in black and white women: ultrasound evidence //American journal of obstetrics and gynecology. – 2003. – Т. 188. – №. 1. – С. 100-107.
- [15] Chiaffarino F. et al. Alcohol consumption and risk of uterine myoma: A systematic review and meta analysis //PloS one. – 2017. – Т. 12. – №. 11. – С. e0188355.
- [16] Серов В. Н., Сухих Г. Т. Клинические рекомендации. Акушерство и гинекология //М: ГЭОТАР-Медиа.-4-е изд.-2017. Москва: Проблемы репродукции.
- [17] Donnez J., Donnez O., Dolmans M. M. With the advent of selective progesterone receptor modulators, what is the place of myoma surgery in current practice? //Fertility and Sterility. – 2014. – Т. 102. – №. 3. – С. 640-648.
- [18] Worldwide A. A. M. I. G. AAGL practice report: practice guidelines for the management of hysteroscopic distending media: (replaces hysteroscopic fluid monitoring guidelines. J Am Assoc Gynecol Laparosc. 2000; 7: 167–168.) //Journal of minimally invasive gynecology. – 2013. – Т. 20. – №. 2. – С. 137-148.
- [19] SOGC clinical practice guideline, The Management of Uterine Leiomyomas, No. 318.
- [20] Stewart E. A. et al. Epidemiology of uterine fibroids: a systematic review //BJOG: An International Journal of Obstetrics & Gynaecology. – 2017. – Т. 124. – №. 10. – С. 1501-1512.

- [21] Zepiridis L. I., Grimbizis G. F., Tarlatzis B. C. Infertility and uterine fibroids //Best Practice & Research Clinical Obstetrics & Gynaecology. – 2016. – T. 34. – C. 66-73.
- [22] Parazzini F., Tozzi L., Bianchi S. Pregnancy outcome and uterine fibroids //Best practice & research Clinical obstetrics & gynaecology. – 2016. – T. 34. – C. 74-84.
- [23] Munro M. G. et al. FIGO classification system (PALM-COEIN) for causes of abnormal uterine bleeding in nongravid women of reproductive age //International Journal of Gynecology & Obstetrics. – 2011. – T. 113. – №. 1. – C. 3-13.
- [24] Munro M. G. et al. The two FIGO systems for normal and abnormal uterine bleeding symptoms and classification of causes of abnormal uterine bleeding in the reproductive years: 2018 revisions //International Journal of Gynecology & Obstetrics. – 2018.
- [25] Suzuki A. et al. Differential Diagnosis of Uterine Leiomyoma and Uterine Sarcoma Using Magnetic Resonance Images: A Literature Review //Healthcare. – Multidisciplinary Digital Publishing Institute, 2019. – T. 7. – №. 4. – C. 158.
- [26] Савельева Г. М. и др. Национальное руководство // Акушерство–М.: Гэотар-Медиа. – 2015.
- [27] Marret H. et al. Therapeutic management of uterine fibroid tumors: updated French guidelines //European Journal of Obstetrics & Gynecology and Reproductive Biology. – 2012. – T. 165. – №. 2. – C. 156-164.
- [28] Fascilla F. D. et al. Ultrasound diagnosis of uterine myomas //Minerva ginecologica. – 2016. – T. 68. – №. 3. – C. 297-312.
- [29] Minsart A. F. et al. Does three-dimensional power Doppler ultrasound predict histopathological findings of uterine fibroids? A preliminary study //Ultrasound in obstetrics & gynecology. – 2012. – T. 40. – №. 6. – C. 714-720.
- [30] Levine D. J. et al. Sensitivity of myoma imaging using laparoscopic ultrasound compared with magnetic resonance imaging and transvaginal ultrasound //Journal of minimally invasive gynecology. – 2013. – T. 20. – №. 6. – C. 770-774.

- [31] Yang T. et al. Sonohysterography: Principles, technique and role in diagnosis of endometrial pathology //World journal of radiology. – 2013. – Т. 5. – №. 3. – С. 81.
- [32] Woźniak A., Woźniak S. Ultrasonography of uterine leiomyomas //Przegląd menopauzalny= Menopause review. – 2017. – Т. 16. – №. 4. – С. 113.
- [33] Dueholm M. et al. Accuracy of magnetic resonance imaging and transvaginal ultrasonography in the diagnosis, mapping, and measurement of uterine myomas //American journal of obstetrics and gynecology. – 2002. – Т. 186. – №. 3. – С. 409-415.
- [34] De La Cruz M. S., Buchanan E. M. Uterine fibroids: diagnosis and treatment //Am Fam Physician. – 2017. – Т. 95. – №. 2. – С. 100-107.
- [35] Donnez J., Dolmans M. M. Uterine fibroid management: from the present to the future //Human Reproduction Update. – 2016. – Т. 22. – №. 6. – С. 665-686.
- [36] Серов В. Н., Сухих Г. Т. Клинические рекомендации. Акушерство и гинекология //М: ГЭОТАР-Медиа.-4-е изд.-2014.-1024С. – 2014. Москва: Проблемы репродукции.
- [37] Qin J. et al. Oral contraceptive use and uterine leiomyoma risk: a meta-analysis based on cohort and case-control studies //Archives of gynecology and obstetrics. – 2013. – Т. 288. – №. 1. – С. 139-148.
- [38] Roberts M. E., Aynardi J. T., Chu C. S. Uterine leiomyosarcoma: A review of the literature and update on management options //Gynecologic oncology. – 2018.
- [39] Eder S. et al. Efficacy and safety of oral tranexamic acid in women with heavy menstrual bleeding and fibroids //Women's health. – 2013. – Т. 9. – №. 4. – С. 397-403.
- [40] Bitzer J. et al. Medical management of heavy menstrual bleeding: a comprehensive review of the literature //Obstetrical & gynecological survey. – 2015. – Т. 70. – №. 2. – С. 115-130.
- [41] Lukes A. S. et al. Tranexamic acid treatment for heavy menstrual bleeding: a randomized controlled trial //Obstetrics & Gynecology. – 2010. – Т. 116. – №. 4. – С. 865-875.

[42] Lethaby A., Duckitt K., Farquhar C. Non-steroidal anti-inflammatory drugs for heavy menstrual bleeding //Cochrane database of systematic reviews. – 2013. – №. 1.

[43] Ichigo S. et al. Beneficial effects of dienogest on uterine myoma volume: a retrospective controlled study comparing with gonadotropin-releasing hormone agonist //Archives of gynecology and obstetrics. – 2011. – T. 284. – №. 3. – C. 667-670.

[44] Lethaby A. et al. Progesterone or progestogen-releasing intrauterine systems for heavy menstrual bleeding //Cochrane Database of Systematic Reviews. – 2015. – №. 4.

[45] Bofill M. R. et al. Cyclical progestogens for heavy menstrual bleeding //The Cochrane database of systematic reviews. – 2019. – T. 8.

[46] Lethaby A., Puscasiu L., Vollenhoven B. Preoperative medical therapy before surgery for uterine fibroids //Cochrane Database of Systematic Reviews. – 2017. – №. 11.

[47] Mas A. et al. Updated approaches for management of uterine fibroids //International journal of women's health. – 2017. – T. 9. – C. 607.

[48] Zhang Y. et al. The impact of preoperative gonadotropin-releasing hormone agonist treatment on women with uterine fibroids: a meta-analysis //Obstetrical & gynecological survey. – 2014. – T. 69. – №. 2. – C. 100-108.

[49] Tristan M. et al. Mifepristone for uterine fibroids //Cochrane Database of Systematic Reviews. – 2012. – №. 8.

[50] Shen Q. et al. Effects of mifepristone on uterine leiomyoma in premenopausal women: a meta-analysis //Fertility and sterility. – 2013. – T. 100. – №. 6. – C. 1722-1726.

[51] Feng C., Meldrum S., Fiscella K. Improved quality of life is partly explained by fewer symptoms after treatment of fibroids with mifepristone //International Journal of Gynecology & Obstetrics. – 2010. – T. 109. – №. 2. – C. 121-124., doi: 10.1016/j.ijgo.2009.11.019.

[52] Eisinger S. H. et al. Open-label study of ultra low-dose mifepristone for the treatment of uterine leiomyomata //European Journal of Obstetrics & Gynecology and Reproductive Biology. – 2009. – T. 146. – №. 2. – C. 215-218.

- [53] Chittawar P. B. et al. Minimally invasive surgical techniques versus open myomectomy for uterine fibroids //Cochrane Database of Systematic Reviews. – 2014. – №. 10.
- [54] Sandberg E. M. et al. Reintervention risk and quality of life outcomes after uterine-sparing interventions for fibroids: a systematic review and meta-analysis //Fertility and sterility. – 2018. – T. 109. – №. 4. – C. 698-707.
- [55] Kongnyuy E. J., Wiysonge C. S. Interventions to reduce haemorrhage during myomectomy for fibroids //Cochrane Database of Systematic Reviews. – 2014. – №. 8. John Wiley & Sons, Ltd.
- [56] ACOG. Leiomyomas P. Uterine Morcellation for Presumed Leiomyomas. – 2019.
- [57] Gkrozou F. et al. Hysteroscopy in women with abnormal uterine bleeding: a meta-analysis on four major endometrial pathologies //Archives of gynecology and obstetrics. – 2015. – T. 291. – №. 6. – C. 1347-1354.
- [58] Yin X. et al. Hysteroscopic tissue removal systems for the treatment of intrauterine pathology: a systematic review and meta-analysis //Facts, views & vision in ObGyn. – 2018. – T. 10. – №. 4. – C. 207.
- [59] Sesti F. et al. Randomized comparison of total laparoscopic, laparoscopically assisted vaginal and vaginal hysterectomies for myomatous uteri //Archives of gynecology and obstetrics. – 2014. – T. 290. – №. 3. – C. 485-491.
- [60] Fonseca M. C. M. et al. Uterine artery embolization and surgical methods for the treatment of symptomatic uterine leiomyomas: a systemic review and meta-analysis followed by indirect treatment comparison //Clinical therapeutics. – 2017. – T. 39. – №. 7.
- [61] Gupta J. K. et al. Uterine artery embolization for symptomatic uterine fibroids //Cochrane Database of Systematic Reviews. – 2014. – №. 12. John Wiley & Sons, Ltd.
- [62] Czuczwar P. et al. Comparison of the influence of three fibroid treatment options: Supracervical hysterectomy, ulipristal acetate and uterine artery embolization on ovarian reserve—an observational study //Journal of ovarian research. – 2018. – T. 11.

- [63] Quinn S. D. et al. Safety and five-year re-intervention following magnetic resonance-guided focused ultrasound (MRgFUS) for uterine fibroids //European Journal of Obstetrics & Gynecology and Reproductive Biology. – 2014. – T. 182. – C. 247-251., vol. 182.
- [64] Rabinovici J. et al. Pregnancy outcome after magnetic resonance-guided focused ultrasound surgery (MRgFUS) for conservative treatment of uterine fibroids //Fertility and sterility. – 2010. – T. 93. – №. 1. – C. 199-209.
- [65] Carranza-Mamane B. et al. The management of uterine fibroids in women with otherwise unexplained infertility //Journal of Obstetrics and Gynaecology Canada. – 2015. – T. 37. – №. 3. – C. 277-285.
- [66] Sagi-Dain L. et al. Pregnancy outcomes in oocyte recipients with fibroids not impinging uterine cavity //Archives of gynecology and obstetrics. – 2017. – T. 295. – №. 2. – C. 497-502.
- [67] Wang X. et al. The impact of noncavity-distorting intramural fibroids on the efficacy of in vitro fertilization-embryo transfer: an updated meta-analysis //BioMed research international. – 2018. – T. 2018.
- [68] Radosa M. P. et al. Laparoscopic myomectomy in peri-and post-menopausal women is safe, efficacious and associated with long-term patient satisfaction //European Journal of Obstetrics & Gynecology and Reproductive Biology. – 2012. – T. 162. – №. 2. – C. 19.
- [69] Ulin M. et al. Uterine fibroids in menopause and perimenopause //Menopause. – 2019.
- [70] Lethaby A. E., Vollenhoven B. J. An evidence-based approach to hormonal therapies for premenopausal women with fibroids //Best Practice & Research Clinical Obstetrics & Gynaecology. – 2008. – T. 22. – №. 2. – C. 307-331.
- [71] Kaganov H., Ades A., Fraser D. S. Preoperative magnetic resonance imaging diagnostic features of uterine leiomyosarcomas: a systematic review //International journal of technology assessment in health care. – 2018. – T. 34. – №. 2. – C. 172-179.
- [72] Ludovisi M. et al. Imaging in gynecological disease (15): clinical and ultrasound characteristics of uterine sarcoma //Ultrasound in Obstetrics & Gynecology. – 2019. – T. 54. – №. 5. – C. 676-687.

Приложение А1. Состав рабочей группы

Адамян Лейла Владимировна - Академик РАН, доктор медицинских наук, профессор, заместитель директора ФГБУ «Национальный медицинский исследовательский центр акушерства, гинекологии и перинатологии имени академика В.И. Кулакова» Министерства Здравоохранения РФ, Заслуженный деятель науки России, заведующая кафедрой репродуктивной медицины и хирургии ФГБОУ ВО МГМСУ им. А.И. Евдокимова Минздрава России, главный специалист Минздрава России по акушерству и гинекологии, является членом общества по репродуктивной медицине и хирургии, Российской ассоциации гинекологов-эндоскопистов, Российской ассоциации по эндометриозу, Российского общества акушеров-гинекологов.

Андреева Елена Николаевна - доктор медицинских наук, профессор, директор Института репродуктивной медицины, зав. отделением эндокринной гинекологии, профессор кафедры эндокринологии ФГБУ «Национальный медицинский исследовательский центр эндокринологии» Минздрава России, профессор кафедры репродуктивной медицины и хирургии ФГБОУ ВО МГМСУ им. А.И.Евдокимова Минздрава России, является членом общества по репродуктивной медицине и хирургии, Российской ассоциации гинекологов-эндоскопистов, Российской ассоциации по эндометриозу, Российского общества акушеров-гинекологов, международной ассоциации акушеров-гинекологов и эндокринологов.

Абсатарова Юлия Сергеевна – кандидат медицинских наук, научный сотрудник отделения эндокринной гинекологии ФГБУ «Национальный медицинский исследовательский центр эндокринологии» Минздрава России, является членом международной ассоциации акушеров-гинекологов и эндокринологов.

Артымук Наталья Владимировна – доктор медицинских наук, профессор, заведующая кафедрой акушерства и гинекологии имени профессора Г.А. Ушаковой ФГБОУ ВО «Кемеровский государственный медицинский университет» Минздрава России,

главный внештатный специалист Минздрава России по акушерству и гинекологии в Сибирском федеральном округе, , является членом Российского общества акушеров-гинекологов.

Белокриницкая Татьяна Евгеньевна – доктор медицинских наук, профессор, заведующая кафедрой акушерства и гинекологии ФПК и ППС ФГБОУ ВО «Читинская государственная медицинская академия» Минздрава России, заслуженный врач Российской Федерации, главный внештатный специалист Минздрава России по акушерству и гинекологии в Дальневосточном федеральном округе, , является членом Российского общества акушеров-гинекологов.

Беженарь Виталий Федорович - доктор медицинских наук, профессор, заведующий кафедрой акушерства, гинекологии и неонатологии ФГБОУ ВО ПСПбГМУ им. И.П. Павлова Минздрава России, является членом общества по репродуктивной медицине и хирургии, Российской ассоциации гинекологов-эндоскопистов, Российского общества акушеров-гинекологов.

Гус Александр Иосифович - доктор медицинских наук, профессор, руководитель отделения функциональной диагностики ФГБУ «Национальный медицинский исследовательский центр акушерства, гинекологии и перинатологии имени академика В.И. Кулакова» Министерства Здравоохранения РФ, является членом Российского общества акушеров-гинекологов.

Доброхотова Юлия Эдуардовна - доктор медицинских наук, профессор, заведующая кафедрой акушерства и гинекологии № 2 лечебного факультета ФГАОУ ВО РНИМУ им. Н.И. Пирогова Минздрава России, является членом общества по репродуктивной медицине и хирургии, Российской ассоциации гинекологов-эндоскопистов, Российского общества акушеров-гинекологов.

Долгушина Наталья Витальевна - д.м.н., профессор, заместитель директора – руководитель департамента организации научной деятельности ФГБУ «Национальный медицинский исследовательский центр акушерства, гинекологии и перинатологии им. акад. В.И. Кулакова» Минздрава России (г. Москва).

Зайратьянц Олег Вадимович - доктор медицинских наук, профессор, заведующий кафедрой патологической анатомии ФГБОУ ВО МГМСУ им. А.И.Евдокимова Минздрава России,

главный специалист-эксперт по патологической анатомии Росздравнадзора по ЦФО РФ, председатель Московского и вице-президент Российского общества патологоанатомов, член Европейского общества патологов и Международной ассоциации патологов.

Козаченко Андрей Владимирович - доктор медицинских наук, ведущий научный сотрудник гинекологического отделения отдела оперативной гинекологии и общей хирургии ФГБУ «Национальный медицинский исследовательский центр акушерства, гинекологии и перинатологии имени академика В.И. Кулакова» Министерства Здравоохранения РФ, доцент кафедры репродуктивной медицины и хирургии ФГБОУ ВО МГМСУ им. А.И.Евдокимова Минздрава России, является членом Российской ассоциации гинекологов-эндоскопистов.

Киселев Станислав Иванович - доктор медицинских наук, профессор кафедры репродуктивной медицины и хирургии ФГБОУ ВО МГМСУ им. А.И.Евдокимова Минздрава России, лауреат премии Правительства РФ в области науки и техники, является членом Российской ассоциации гинекологов-эндоскопистов, Российского общества акушеров-гинекологов.

Мальшкина Анна Ивановна - доктор медицинских наук, профессор, заведующая кафедрой акушерства и гинекологии, медицинской генетики (<https://isma.ivanovo.ru/divisions/14/posts/220>) ФГБОУ ВО ИвГМА Минздрава России, является членом общества по репродуктивной медицине и хирургии, Российского общества акушеров-гинекологов.

Попов Александр Анатольевич - доктор медицинских наук, профессор, заведующий отделением **эндоскопической хирургии** ГБУЗ МО «Московского областного научно-исследовательского института акушерства и гинекологии», является членом Российской ассоциации гинекологов-эндоскопистов, Российского общества акушеров-гинекологов.

Согоян Нелли Сережаевна - ФГБУ «Научный медицинский исследовательский центр акушерства, гинекологии и перинатологии имени академика В.И. Кулакова» Минздрава России (г. Москва).

Тихомиров Александр Леонидович - доктор медицинских наук, профессор кафедры акушерства и гинекологии лечебного факультета ФГБОУ ВО МГМСУ им. А.И. Евдокимова Минздрава России, является членом Российской ассоциации гинекологов-эндоскопистов, Российского общества акушеров-гинекологов.

Филиппов Олег Семенович - доктор медицинских наук, заместитель директора Департамента медицинской помощи детям и службы родовспоможения Минздрава России, профессор кафедры акушерства и гинекологии ФГБОУ ВО МГМСУ им. А.И. Евдокимова Минздрава России, является членом Российского общества акушеров-гинекологов.

Чернуха Галина Евгеньевна - доктор медицинских наук, профессор, заведующая отделением гинекологической эндокринологии ФГБУ «Национальный медицинский исследовательский центр акушерства, гинекологии и перинатологии имени академика В.И. Кулакова» Министерства Здравоохранения РФ, является членом Российского общества акушеров-гинекологов.

Ярмолинская Мария Игоревна - доктор медицинских наук, профессор кафедры акушерства и гинекологии ФГБОУ ВО СЗГМУ имени И. И. Мечникова Минздрава России, руководитель отдела эндокринологии репродукции ФГБУ «НИИ акушерства и гинекологии имени Д.О.Отта», является членом Российского общества акушеров-гинекологов.

Яроцкая Екатерина Львовна - доктор медицинских наук, профессор кафедры репродуктивной медицины и хирургии ФГБОУ ВО МГМСУ им. А.И. Евдокимова Минздрава России, ФГБУ «Национальный медицинский исследовательский центр акушерства, гинекологии и перинатологии имени академика В.И. Кулакова» Министерства Здравоохранения РФ, является членом общества по репродуктивной медицине и хирургии, Российской ассоциации гинекологов-эндоскопистов, Российской ассоциации по эндометриозу, Российского общества акушеров-гинекологов.

Конфликт интересов:

Все члены рабочей группы заявляют об отсутствии конфликта интересов.

Приложение А2. Методология разработки клинических рекомендаций

Целевая аудитория данных клинических рекомендаций:

1. Врачи-акушеры-гинекологи, врачи-терапевты, врачи общей практики;
2. Студенты, ординаторы, аспиранты;
3. Преподаватели, научные сотрудники.

Таблица 1. Шкала оценки уровней достоверности доказательств (УДД) для методов диагностики (диагностических вмешательств)

УДД	Расшифровка
1	Систематические обзоры исследований с контролем референсным методом или систематический обзор рандомизированных клинических исследований с применением мета-анализа
2	Отдельные исследования с контролем референсным методом или отдельные рандомизированные клинические исследования и систематические обзоры исследований любого дизайна, за исключением рандомизированных клинических исследований, с применением мета-анализа
3	Исследования без последовательного контроля референсным методом или исследования с референсным методом, не являющимся независимым от исследуемого метода или нерандомизированные сравнительные исследования, в том числе когортные исследования
4	Несравнительные исследования, описание клинического случая
5	Имеется лишь обоснование механизма действия или мнение экспертов

Таблица 2. Шкала оценки уровней достоверности доказательств (УДД) для методов профилактики, лечения и реабилитации (профилактических, лечебных, реабилитационных вмешательств)

УДД	Расшифровка
1	Систематический обзор РКИ с применением мета-анализа
2	Отдельные РКИ и систематические обзоры исследований любого дизайна, за исключением РКИ, с применением мета-анализа
3	Нерандомизированные сравнительные исследования, в т.ч. когортные исследования
4	Несравнительные исследования, описание клинического случая или серии случаев, исследования «случай-контроль»
5	Имеется лишь обоснование механизма действия вмешательства (доклинические исследования) или мнение экспертов

Таблица 3. Шкала оценки уровней убедительности рекомендаций (УУР) для методов профилактики, диагностики, лечения и реабилитации (профилактических, диагностических, лечебных, реабилитационных вмешательств)

УУР	Расшифровка
А	Сильная рекомендация (все рассматриваемые критерии эффективности (исходы) являются важными, все исследования имеют высокое или удовлетворительное методологическое качество, их выводы по интересующим исходам являются согласованными)
В	Условная рекомендация (не все рассматриваемые критерии эффективности (исходы) являются важными, не все исследования имеют высокое или удовлетворительное методологическое качество и/или их выводы по интересующим исходам не являются согласованными)
С	Слабая рекомендация (отсутствие доказательств надлежащего качества (все рассматриваемые критерии эффективности (исходы) являются неважными, все исследования имеют низкое методологическое качество и их выводы по интересующим исходам не являются согласованными)

Порядок обновления клинических рекомендаций.

Механизм обновления клинических рекомендаций предусматривает их систематическую актуализацию – не реже чем один раз в три года, а также при появлении новых данных с позиции доказательной медицины по вопросам диагностики, лечения, профилактики и реабилитации конкретных заболеваний, наличии обоснованных дополнений/замечаний к ранее утверждённому КР, но не чаще 1 раза в 6 месяцев.

Приложение А3. Связанные документы

Данные клинические рекомендации разработаны с учётом следующих нормативно-правовых документов:

1) Приказ Министерства здравоохранения РФ от 1 ноября 2012 г. N 572н «Об утверждении Порядка оказания медицинской помощи по профилю «акушерство и гинекология (за исключением использования вспомогательных репродуктивных технологий)» (с изменениями и дополнениями);

2) Приказ Министерства здравоохранения РФ от 30 августа 2012 г. N 107н «О порядке использования вспомогательных репродуктивных технологий, противопоказаниях и ограничениях к их применению».

1. Савельева Г. М. и др. Национальное руководство //Акушерство–М.: Гэотар-Медиа. – 2015.
2. Серов В. Н., Сухих Г. Т. Клинические рекомендации. Акушерство и гинекология //М: ГЭОТАР-Медиа.-4-е изд.-2014.-1024С. – 2014. Москва: Проблемы репродукции.

Приложение Б. Алгоритмы ведения пациента

Общая схема

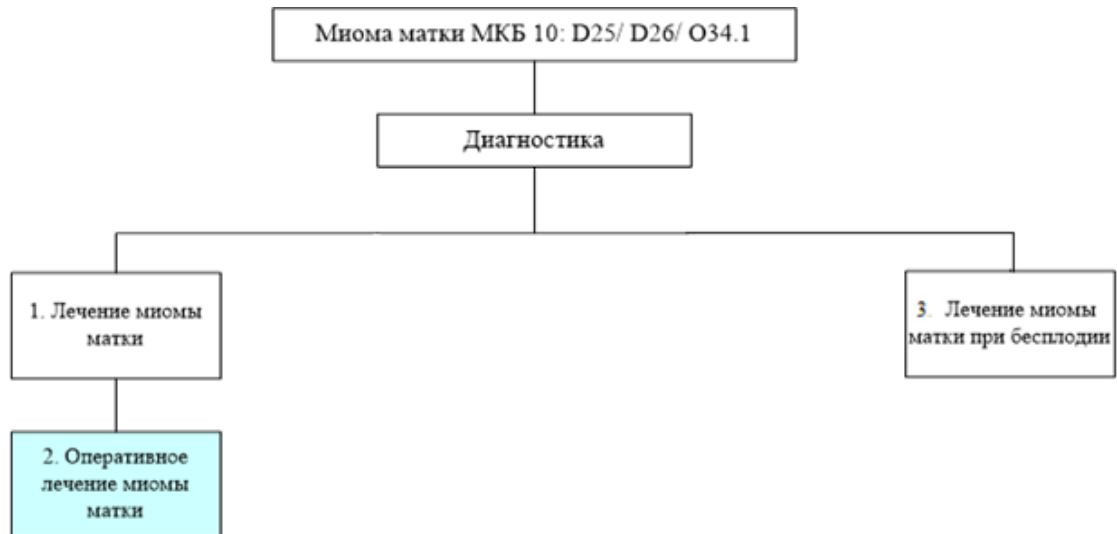

Схема 1

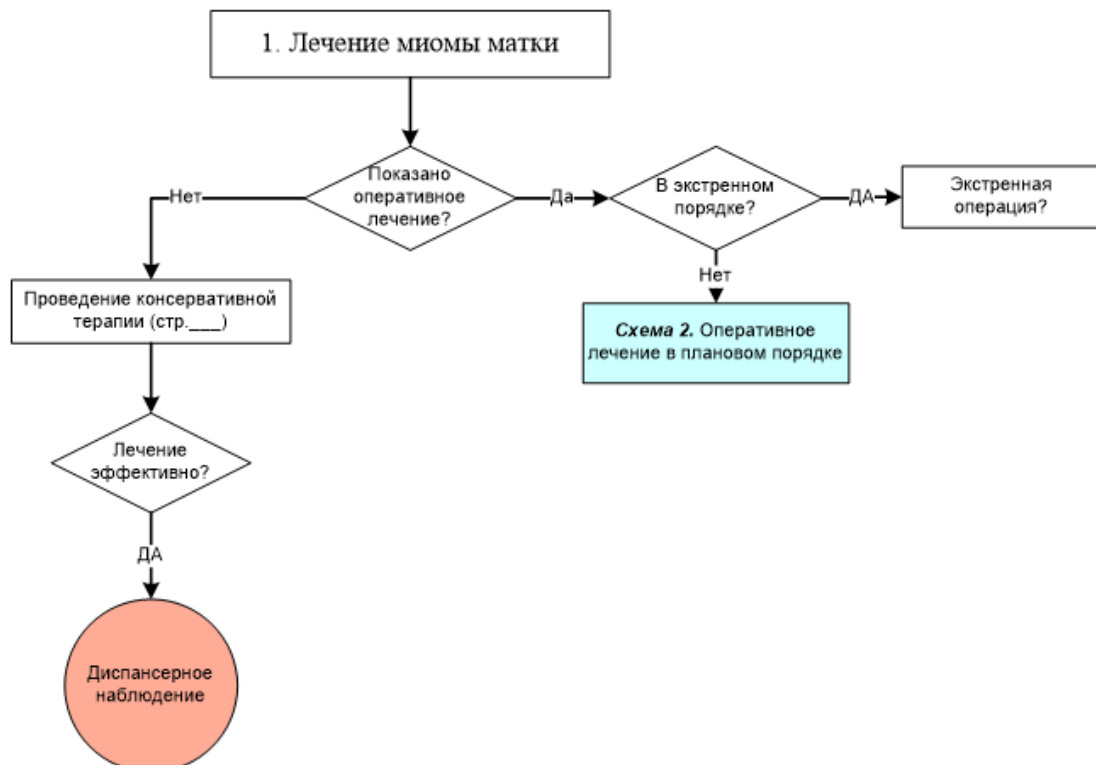


Схема 2

Схема 2. Оперативное лечение миомы матки в плановом порядке

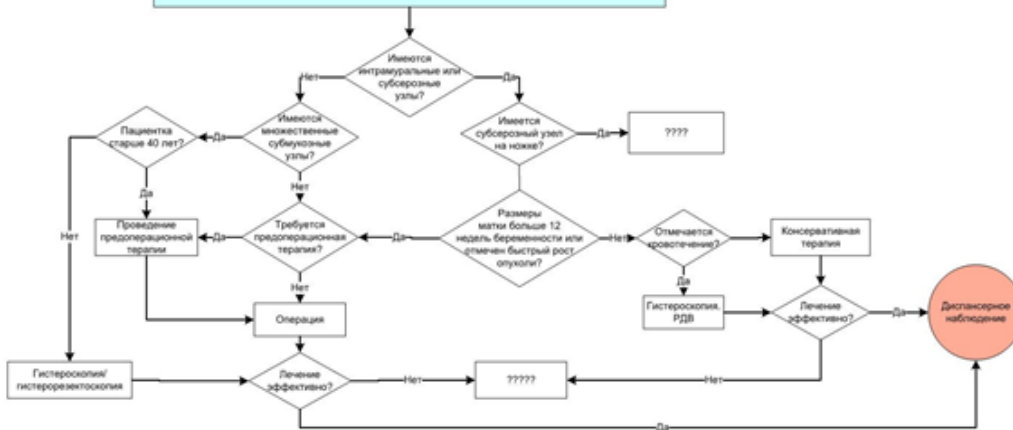
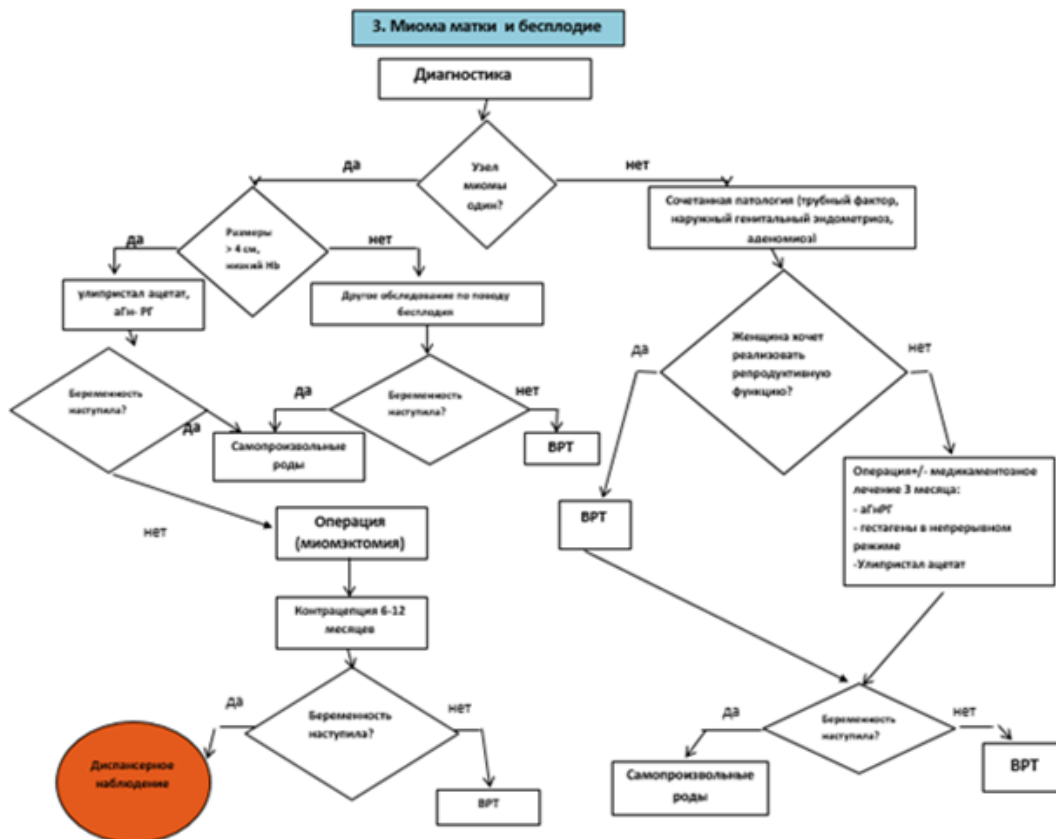


Схема 3



Приложение В. Информация для пациентов

Миома матки — одна из самых распространенных опухолей женских половых органов.

В значительной степени на развитие этой доброкачественной опухоли оказывают влияние воспалительные заболевания и аборты. У женщины, перенесшей к 30 годам 10 абортов, риск образования миомы матки к 40 годам возрастает в 2 раза. Абсолютно достоверно, что намного чаще миомы матки встречаются у нерожавших женщин.

В 30-40% случаев склонность к развитию миомы матки передается по наследству: от матери к дочери. Существуют так называемые «семейные формы» миомы матки, когда у всех женщин в семье — бабушки, мамы, тети, сестры — были миомы.

Течение миомы матки может быть бессимптомным и не вызывать жалоб у пациенток. Выявляется миома чаще всего на диспансерном осмотре у врача-акушера-гинеколога. При симптомном течении заболевания первыми признаками миомы могут быть боли внизу живота или в области поясницы, кровотечения, изменения менструального цикла, нарушение функций соседних органов, например — учащенное мочеиспускание. Для того, чтобы определить количество узлов, их размеры, расположение и т. д., необходимы специальные исследования: УЗИ органов малого таза, МРТ органов малого таза. Иногда при нетипичном расположении миомы результаты УЗИ могут быть недостоверными.

Бессимптомные миомы матки небольших размеров подлежат диспансерному наблюдению.

При наличии симптомов заболевания можно проводить медикаментозную терапию (для купирования симптомов).

У пациенток, планирующих реализацию репродуктивной функции, возможно проведение реконструктивно-пластических операций. Однако проведение органосохраняющих операций чревато рецидивированием заболевания.

В настоящее время возможно проведение миомэктомии, гистерэктомий (удаление матки) лапароскопическим доступом.

После лапароскопии заметны только маленькие «точки» 0,5-1 см, так как делаются лишь 5 мм-проколы для инструментов. Срок пребывания в больнице сокращается до 1-2 дней, и сразу после выписки пациентка может вести прежний образ жизни.

Объем оперативного вмешательства является врачебной тайной (кроме самой пациентки и врача-акушера-гинеколога никто не узнает, какую именно операцию она перенесла).

Приложение Г.

Не требуются.